

О. В. Слісаренко

**КОРЕКЦІЯ МОРФОЛОГІЧНИХ ЗМІН РЕГЕНЕРАТУ ВЕЛИКОГОМІЛКОВИХ
КІСТОК ЗА УМОВ ВАЖКОГО СТУПЕНЯ КЛІТИННОЇ ДЕГІДРАТАЦІЇ
ОРГАНІЗМУ**

Сумський державний університет

**Реферат. О. В. Слісаренко. КОРЕКЦИЯ МОРФОЛОГИЧЕСКИХ ИЗМЕНЕНИЙ РЕГЕНЕРАТА
БОЛЬШЕБЕРЦОВЫХ КОСТЕЙ С ТЯЖЕЛОЙ СТЕПЕНЬЮ КЛЕТОЧНОЙ ДЕГИДРАТАЦИИ
ОРГАНИЗМА**

Для коррекции морфологических изменений с условием тяжелой степени клеточного обезвоживания репаративной регенерации с помощью воздействия препарата мукосат, проведено исследование на белых лабораторных крысах-самцах молодого, зрелого и старшего возраста, которым наносили дырочный дефект большеберцовой кости. Регенерат исследовался гистологическим методом с морфометрией, растровой электронной микроскопией с рентгеновским микроанализом, изучался химический состав показатели микротвердости и остеометрии. С начала эксперимента на фоне действия мукосата происходит нормализация процентного состава клеточных элементов регенерата, снижение проявлений воспаления. В дальнейшем наблюдается некоторая задержка формирования тканевых структур, в сравнении с контролем, но в целом площадь костной ткани значительно увеличивается в отличие от животных, которые не получали корректор. Эти изменения подтверждаются данными растровой электронной микроскопии. Вместе с этим на протяжении наблюдения происходит нормализация содержания основных химических элементов. Результатом этого есть значительное улучшение микротвердости и оптимизация роста кости в целом. Следствием всех этих изменений есть восстановление нормальных процессов регенерации костной ткани и формирование полноценного костного мозоля.

Ключевые слова: травма, большеберцовая кость, репаративная регенерация, клеточная дегидратация, коррекция.

**Реферат. О.В.Слісаренко. КОРЕКЦІЯ МОРФОЛОГІЧНИХ ЗМІН РЕГЕНЕРАТУ
ВЕЛИКОГОМІЛКОВИХ КІСТОК ЗА УМОВ ВАЖКОГО СТУПЕНЯ КЛІТИННОЇ ДЕГІДРАТАЦІЇ
ОРГАНІЗМУ**

Для корекції морфологічних змін за умов важкого ступеня клітинного зневоднення репаративної регенерації за допомогою дії препарату мукосат, проведено дослідження на білих лабораторних щурах-самцях молодого, зрілого та старчого віку, яким наносився дірчастий дефект великогомілкової кістки. Регенерат досліджувався гістологічним методом з морфометрією, растровою електронною мікроскопією з рентгєнівським мікроаналїзом, вивчався хїмїчний склад, показники мїкротвердостї та остеометрїї. З початку експерименту на фонї дїї мукосату вїдбувається нормалїзація вїдсоткового складу клїтинних елементїв регенерату, зменшення проявїв запалення. У подальшому спостерїгається деяка затримка формування тканинних структур, у порївняннї з контролем, але в цїлому площа кїсткової тканини значно збїльшується на вїдмїну вїд тварин, якї не отримували коректор. Цї змїни пїдтверджуються даними растрової електронної мїкроскопїї. Разом з цим протягом спостереження вїдбувається нормалїзація вмісту основних хїмїчних елементїв. Результатом цього є значне покращення мїкротвердостї та оптимїзація росту кїстки в цїлому. Наслїдком всїх цих змїн є вїдновлення нормальних процесїв регенерації кїсткової тканини і формування повноцїнного кїсткового мозоля.

Ключові слова: травма, великогомілкова кїстка, репаративна регенерація, клїтинна дегїдратація, корекція.

**Summary. O. V. Slisarenko. CORRECTION OF MORPHOLOGICAL CHANGES OF TIBIA
REGENERATE AT THE CONDITIONS OF SEVERE CELL DEHYDRATION OF A BODY**

The correction morphological changes reparative osteogenesis by using mucosatum was researched on young, mature and aged laboratory male rats. The shin bone was fractured under cellular dehydration modeling. The regenerate was studied with the help of histological method with morphometry, raster electron microscopy with X-ray microanalysis. The chemical composition and microhardness and osteometry were also studied. From the commencement of the experiment of mucosatum using one can observe normalization of percentage composition of cellular elements of the regenerate accompanied by inflammation reduction. In some time period one can observe tissue structures inhibition in comparison to the control but on the whole the area of bone tissue increases greatly in comparison to the animals which didn't get the corrector. These data are confirmed by the raster electron microscopy. One can also observe the increasing of the basic chemical elements which results in microhardness improvement and bone growth intensification in general. The sequence of these changes is renewal of normal regeneration processes of the bone tissue and the complete callus formation.

Key words: trauma, shin bone, reparative regeneration, cellular dehydration, correction.

Вступ. Регенерація може вїдбуватися декїлькама шляхами: перебудова частини органу, що залишився в новий або шляхом росту залишку органу, без змїни його форми. Вїдновлення початкового органу пїсля його пошкодження здїйснюється рїзними шляхами. В одних випадках частина органу, що збереглася, залишається незмїненою або мало змїненою, а бракуюча його частина росте вїд раневої поверхнї у виглядї чїтко вїдмежованого

регенерата, В інших випадках відбувається перебудова частини органу, в процесі якої він поступово набуває початкову форму і розміри. Уявлення про зниження здатності до регенерації з підвищенням віку тварин не зовсім обгрунтовано, оскільки процес регенерації залежить не тільки від рівня організації тварини, але і від багатьох інших зовнішніх та внутрішніх чинників, серед яких і дегідратація організму. На фоні цього регенерація може затримуватися і підвищуватися в процесі онтогенезу, але в період старості часто спостерігають її зниження. Тому процеси репаративного остеогенезу потребують глибшого вивчення та подальшої корекції.

Стаття є частиною дисертації, яка виконується відповідно до плану наукових досліджень Сумського державного університету і є складовою частиною науково-дослідної теми кафедри анатомії людини «Закономірності вікових і конституціональних морфологічних перетворень внутрішніх органів і кісткової системи за умов впливу енд- і екзогенних чинників і шляхи їх корекції» (№ держреєстрації 0113U001347).

Метою нашого дослідження було визначення особливостей репаративної регенерації великогомілкової кістки щурів за умов важкого ступеня дегідратації організму і вживання коригувального засобу.

Матеріал та методи дослідження. Експериментальне дослідження проведено на 216 білих лабораторних щурах-самцях молодого, зрілого та старечого віку.

Всі тварини до початку дослідження знаходилися на звичайно харчовому раціоні та утриманні, яке здійснювали відповідно до "Санітарних правил створення, обладнання та утримання експериментально-біологічних клінік (віваріїв)". Дослідження проводили в однакових для всіх серій експериментів умовах. Досліди на тваринах виконували відповідно до "Загальних етичних принципів експериментів на тваринах», прийнятих Першим національним конгресом з біоетики (Київ, 2001).

Відповідно до моделі експерименту тварини були розподілені на такі серії:

I СЕРІЯ - контрольна: в умовах стерильної операційної під ефірним наркозом наносився дірчастий дефект великогомілкових кісток стоматологічним бором діаметром 1,2 мм на медіальній поверхні середньої третини діафізу. Операційну рану ушивали, тварин виводили з наркозу та далі утримували в стаціонарних умовах віварію. Після операції щурі знаходилися на загальному раціоні віварію і були розподілені згідно стадіям репаративного остеогенезу.

II СЕРІЯ - експериментальні тварини з дірчастим дефектом великогомілкових кісток, яким моделювалось клітинне зневоднення важкого ступеня. Тварини даної серії розподілені на 3 групи в залежності від віку: молоді щурі віком 3 місяці, зрілі - віком 8 місяців та старечого віку -20 місяців. Щурі отримували в якості пиття 1,2% гіпертонічний розчин кухонної солі протягом 28-30 днів, а як їжу - гранульований комбікорм. По досягненню важкого ступеня клітинного зневоднення, тваринам експериментальної серії завдавали травму великогомілкових кісток і переводили на звичайний питний режим.

III СЕРІЯ - корекція морфологічних змін репаративної регенерації великогомілкових кісток за умов клітинної дегідратації важкого ступеня. Тварини цієї серії також були розподілені на три групи залежно від віку. Тварини всіх груп для корекції репаративного остеогенезу отримували препарат мукосат у дозі 0,1 мл /кг маси тіла.

Через 3, 15 та 24 добу після операції відповідно до основних стадій репаративного остеогенезу, тварин виводили з експерименту шляхом декапітації під ефірним наркозом і для дослідження забирали травмовані великогомілкові кістки.

Вивчення процесів репаративного остеогенезу проводили за допомогою методу гістоморфометрії. Для приготування гістологічних препаратів використовували загальноприйнятну методику.

Морфометричні дослідження проводили за допомогою комп'ютерних програм "SEImageLab". Через 3 дні після нанесення дефекту, вимірювався клітинний склад регенерату (фіброласти, макрофаги, лімфоцити, плазмоцити, нейтрофіли та малодиференційовані клітини (МДК) у вигляді відсотка від їх загальної кількості в ділянці дефекту. На 15 та 24 добу проводилося визначення відсоткового вмісту грануляційної, фіброретикулярної, грубоволокнистої та пластинчастої кісткової тканин.

Для визначення хімічного складу травмованої кістки на атомному абсорбційному спектрофотометрі С-115М1 визначали кількість кальцію, калію, натрію, магнію, міді, цинку, заліза і марганцю.

Методом растрової електронної мікроскопії з мікроаналізом поверхні кістки проводили вивчення морфологічних особливостей регенерату та визначення кількості кальцію та фосфору за допомогою електронного мікроскопа РЕММА-102 в 3 точках, що попередньо були визначені за допомогою РІХЕ: безпосередньо в дефекті, на межі материнської кістки та регенерату і на відстані 10 мм від дефекту

Визначення мікротвердості кістки проводили за допомогою приладу ПМТ-3 лише на 24 добу спостереження. Визначення числа твердості проводили в місці травми та на поверхні материнської кістки на відстані 10 мм від місця травми.

Для виявлення загальних змін росту та формоутворення травмованих кісток на 24 добу проводили остеометричне дослідження найбільшої довжини кістки, найбільшої ширини проксимального та дистального епіфізів, найбільшої ширини та передньо-заднього розміру середини діафізу великогомілкових кісток щурів. Кістки вимірювали електронним штангенциркулем з точністю до 0,1 мм.

Отримані цифрові дані статистично оброблялися за допомогою пакета прикладних статистичних комп'ютерних програм для MS Excel. Достовірність розбіжності експериментальних і контрольних даних оцінювали з використанням критерію Стюдента, вірогідною вважали ймовірність похибки менше 5% ($p < 0,05$).

Результати та обговорення. Через 3 доби місце травми нерівномірно заповнене грануляційною

тканиною. Грануляційна тканина складається з судин синусоїдного типу, колагенових та ретикулярних волокон та клітинних елементів. Як видно з графіку (рис.1) кількість досліджуваних клітин на фоні вживання коректору максимально наближається до контрольних показників. Найбільші зміни в порівнянні з важким ступенем відбуваються у кількості фібробластів. Так, у молодих, зрілих та тварин старечого віку їх кількість збільшується на 4,77% ($p<0,05$), на 19,09% ($p<0,05$) та на 13,75% ($p<0,05$) відповідно, а кількість нейтрофілів зменшується на 4,50% ($p<0,05$) у молодих тварин, на 9,51% ($p<0,05$) - у зрілих та на 4,11% ($p<0,05$) - у тварин старечого віку.

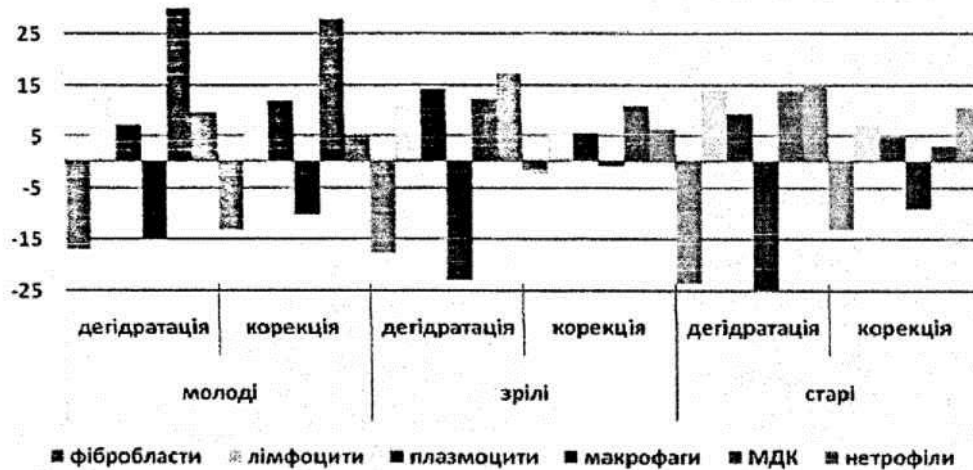


Рис 1. Відсоткове співвідношення клітинного складу регенерату травмованих кісток експериментальних щурів різного віку на 3 добу спостереження.

На 15 добу мікроскопічно дефект складається з кісткових трабекул грубоволокнистої кісткової тканини, на поверхні яких виявляється велика кількість первинних остеобластів, а між ними наявна фіброретикулярна тканина. Більш зрілі кісткові трабекули сформувалися по краю дефекта, розповсюджуються до його центру. Перебіг цього процесу проходить більш інтенсивно у тварин, які отримували коректор, ніж у тварин з важким ступенем дегідратації. Про це свідчить збільшення площі грубоволокнистої кісткової тканини на 7,17% ($p<0,05$) у молодих тварин, у зрілих - на 11,52% ($p<0,05$), у старих - на 7,23% ($p<0,05$) (рис. 2). Частину дефекту займає пластинчаста тканина, об'єм якої менший за контроль на 9,73% ($p<0,05$) - у молодих, на 6,39% ($p<0,05$) - у зрілих, на 8,04% ($p<0,05$) - у старих тварин, але її відсоток зростає у молодих в порівнянні з важким ступенем на 10,85% ($p<0,05$), у зрілих - на 18,78% ($p<0,05$), у старих - на 23,37% ($p<0,05$). Площа фіброретикулярної тканини збільшена у порівнянні з контрольними показниками тварин всіх груп, але найбільші показники (15,01%) виявляються у тварин старечого віку. При застосуванні коректора відбувається покращення процесів репарації, про що свідчить зменшення кількості вмісту фіброретикулярної тканини в порівнянні з важким ступенем. На межі материнської кістки з дефектом зустрічаються поодинокі порожні остеодитарні лакуни. Місцями дефект щільно спаяний з материнською кісткою.

На 24 добу місце дефекту заповнено грубоволокнистою кістковою тканиною з добре розвинутими балочками, між якими спостерігається кістковий мозок та незначні залишки сполучної тканини. По краю дефекту спостерігається перетворення грубоволокнистої тканини у пластинчасту, яка вже щільно спаяна з материнською кісткою та майже не відрізняється від неї. Хоча на фоні отримання коректора відносно контролю відбувається незначна затримка розвитку грубоволокнистої та пластинчастої кісткових тканин, площа яких зменшена у молодих на 3,16% ($p<0,05$) і 9,67% ($p<0,05$), у зрілих на 4,20% ($p<0,05$) і 3,48% ($p<0,05$), у старих на 2,29% ($p<0,05$) і 15,72% ($p<0,05$), але якщо порівнювати з показниками важкого ступеня, то відбуваються протилежні зміни. Так, площа грубоволокнистої тканини збільшується у зрілих тварин на 8,85% ($p<0,05$), пластинчастої тканини на 16,20% ($p<0,05$) у молодих тварин. У регенераті не зустрічається фіброретикулярна тканина, залишки якої спостерігались при важкому ступені у тварин усіх вікових груп.

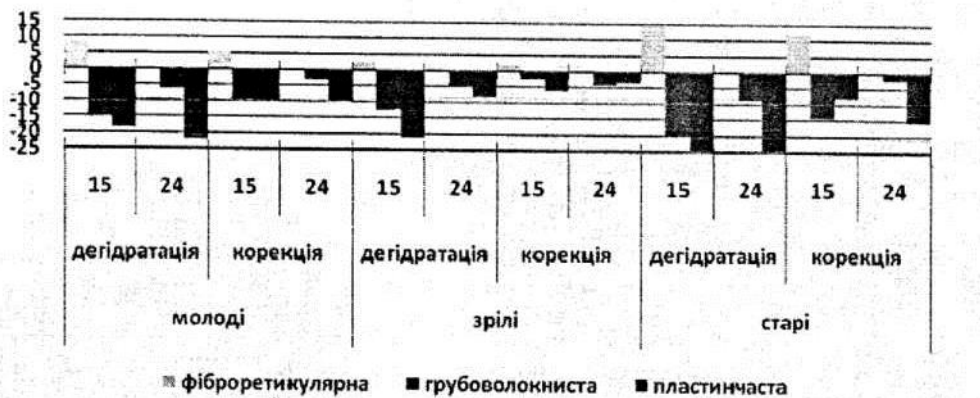

Рис 2. Відсоткове співвідношення тканин регенерату великогомілкових кісток експериментальних щурів різного віку

За допомогою растрової електронної мікроскопії на 15 добу спостерігається заповнення дефекту паралельно розташованими колагеновими волокнами, між якими знаходилася фіброретикулярна тканина. Новоутворена кісткова тканина виявляється в крайових відділах регенерату, представлена сіткою кісткових трабекул з високою щільністю остеобластів та поодинокими остеоцитами. Кісткового зрощення відламків не спостерігалось. Рентгенівський мікроаналіз поверхні травмованої кістки підтверджує ефективність застосування мукосату у молодих тварин, вміст кальцію у місці травми більше, ніж при важкому ступені на 6,25% ($p < 0,05$), але нижче за контроль показники на 7,15% ($p < 0,05$). Аналогічна картина відбувається з фосфором. На межі дефекту та на віддалені від нього рівень кальцію і фосфору залишається вищим за контрольні показники, але нижчим показників при важкому ступені.

На 24 добу у місці травми виявлені кісткові тканини, структура яких наближається до контролю. Новоутворена пластинчаста кісткова тканина щільно зрощена з материнською кісткою та майже не відрізняється від неї. За допомогою рентгенівського мікроаналізу у всіх тварин встановлено недостовірне зменшення кальцію і фосфору в місці дефекту відносно контролю, та збільшення цих показників відносно важкого ступеня. Під дією коректора відбувається збільшення кількості кальцію на межі з дефектом та на віддалені від нього при порівнянні з контролем та падіння його рівня відносно важкого ступеня.

При вивченні хімічного складу травмованої кістки у тварин різного віку та у різні терміни, під впливом коректора, відбувається поступове наближення вмісту всіх досліджуваних елементів до контрольних показників. Виключенням є рівень магнію, який протягом всього експерименту залишається дещо підвищеним, на відміну від вмісту заліза, котрий недостовірно зростає тільки на 3 та 5 добу дослідження від 1,37% - у молодих тварин до 3,90% ($p < 0,05$) у тварин старечого віку.

Мікротвердість травмованих кісток в порівнянні з контрольною групою у молодих, зрілих та старих тварин залишається нижче в ділянці дефекту на 4,77% ($p < 0,05$), 3,09% ($p < 0,05$), 6,85% ($p < 0,05$) та на відстані від нього - на 3,55% ($p < 0,05$), 5,64% ($p < 0,05$), **5,59%** ($p < 0,05$) відповідно. Відносно важкого ступеня показники у молодих тварин зростають на 7,00% ($p < 0,05$) в місці дефекту та на 8,14% ($p < 0,05$) на віддалені від дефекту. У зрілих тварин даний показник відносно важкого ступеня більше на 13,89% ($p < 0,05$) в дефекті, на відстані від ділянки травми - на 5,26% ($p < 0,05$). При дослідженні показників мікротвердості в місці дефекта та на відстані від нього у тварин старечого віку у порівнянні з важким ступенем зростають на 15,48% ($p < 0,05$) та на 9,05% ($p < 0,05$).

При остеометричному дослідженні, в порівнянні з контролем, в цілому кістка залишається коротшою у всіх вікових групах. Але відносно важкого ступеня довжина кістки зростає на 10,86% ($p < 0,05$) у молодих тварин, на 5,18% ($p < 0,05$) - у зрілих, на 5,29% ($p < 0,05$) - у старих тварин.

Таким чином, застосування препарату мукосат в умовах клітинного зневоднення організму призвело до покращення процесу репаративного остеогенезу в цілому. У тій чи іншій мірі вже на перших етапах знижується запальна реакція організму, про що свідчить зменшення кількості нейтрофілів. У наступні терміни дослідження посилюються процеси регенерації, хоча відносно контрольної групи вони дещо знижені, але кращі ніж при важкому ступені зневоднення. Це виражається у зменшенні вмісту сполучної тканини, яка замінюється кістковими тканинами з більш зрілими структурами. У регенераті на більш пізніх строках не спостерігається грануляційної та фіброретикулярної тканин. Дія коректора відображена на мінералізації регенерату, що виражено у підвищенні кількості кальцію і фосфору, але ці показники залишаються дещо нижче контрольних показників. Також виявлені позитивні зміни хімічного складу кісток з нормалізацією рівня досліджуваних елементів. Наслідком всіх цих змін також є підвищення твердості, міцності та остеометричних показників. Виходячи з цього можна судити про сприятливий вплив препарату на репаративний остеогенез усіх вікових груп тварин.

Література

1. Киричок О.М, Реадаптаційні зміни в кістках скелета при порушенні ВЕБ/ О.М Киричок // Здобутки клінічної і експериментальної медицини. - 2001. - Вип.6. - С. 83-84
2. Корж М.О. Регенерація кістки - актуальна для ортопедів та травматологів проблема/ Корж М.О.// Ортопедия, травматология и протезирование.-2006.-Ка1.-С.76
3. Корж Н.А. Репаративная регенерация кости: современный взгляд на проблему. Стадия регенерации/ Н.А. Корж, Н.В. Дедух // Ортопедия, травматология и протезирование. -2006. С. 76-84.
4. Можливість застосування PIXE-аналізу у вивченні хімічного складу кісткової системи / В.З. Сікора, Л.Ф.

Суходуб, М.В. Погорелов [та ін] // Матеріали Міжнародної науково-практичної конференції «Актуальні питання теоретичної медицини», Суми 23-24 квітня 2009р. - 2009.- С. 205 - 206.

5.Сучасні уявлення про водно-сольовий обмін (огляд літератури та методи власних досліджень/ М.В. Погорелов, В.І. Бумейстер, Г.Ф. Ткач [та Ін.]//Вісник проблем біології і медицини.-2009. - Вип. 2. - С. 8-14.

Слісаренко О.В. Корекція морфологічних змін регенерату велигомілкових кісток за умов важкого ступеня клітинної дегідратації організму/О.В. Слісаренко// Вісник морської медицини.- 2013.-№2(59).- С.88-93.